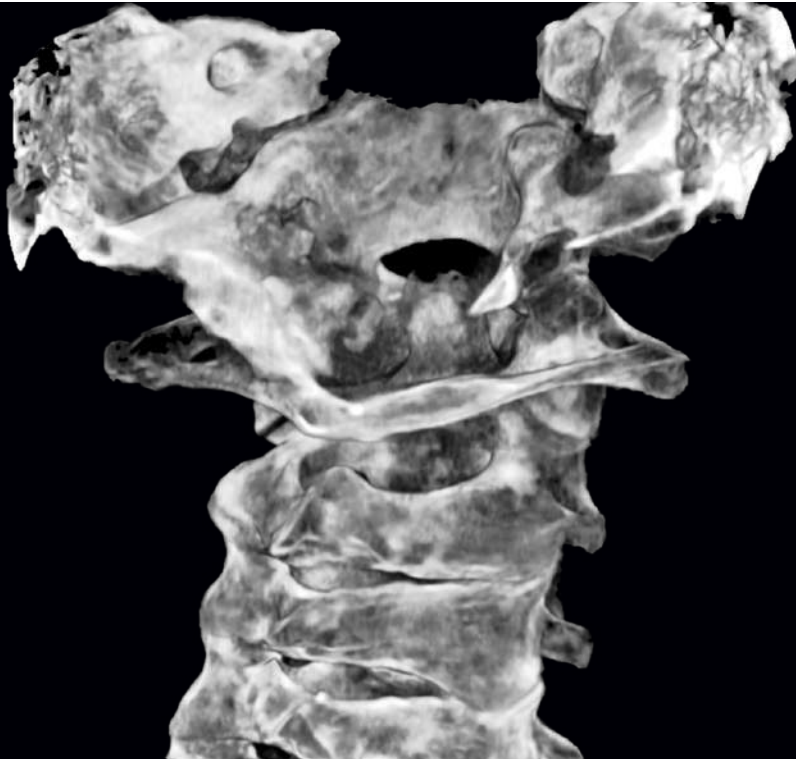


Hyperostose bei Autofusion der Atlantodentalgelenke, Stenosierung des Foramen magnum



3-D-Rekonstruktion der SCS Bildgebung

Anamnese

38-jähriger, männlicher Patient mit seit etwa 5 Jahren bestehenden Nackenschmerzen.

Klinischer Befund

HWS-Rotation rechts links 60-0-35, Seitneigung 15. Reklination-Inklination 25. Der Schädel steht in Bezug auf die BWS nach rechts aus dem Lot. Kein fassbares neurologisches Defizit in Bezug auf die HWS.

Röntgen

Zervikothorakale Skoliose, schräg gestellter BWK 1. Seitliches Bild mit physiologischem Alignment, unklare Verdichtung okzipitozervikal.

DVT

Verdacht auf Fusion C0/C1 beidseits, links deutliche Hyperostose mit deutlich raumfordernder Wirkung und Kompressionseffekt im Bereich des Foramen magnum.


Therapie

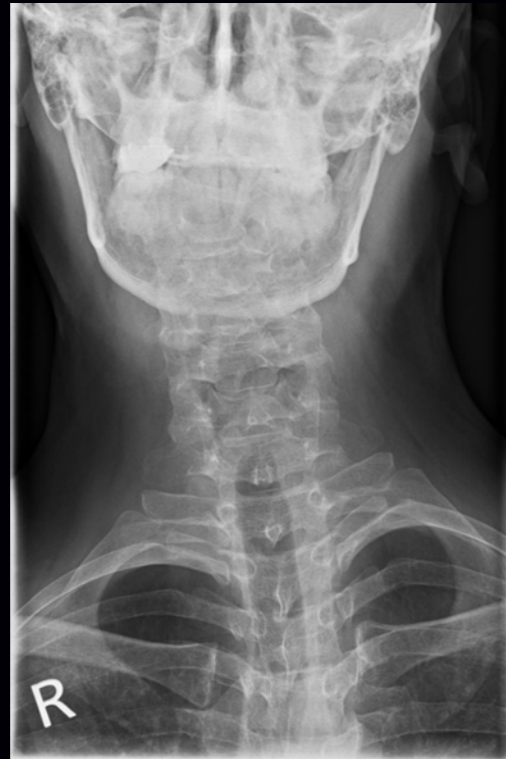Neurochirurgische Vorstellung des Patienten zur Klärung einer möglichen operativen Therapie.

Fallbilder ab Seite 46

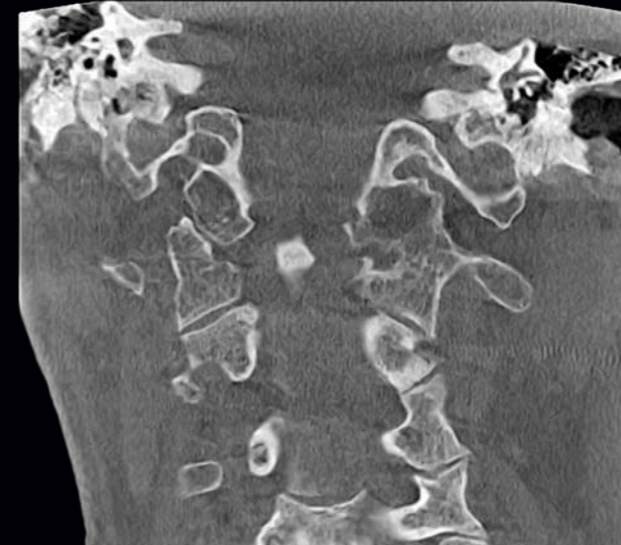2-D

Hyperostose bei Autofusion der Atlantodentalgelenke, Stenosierung des Foramen magnum

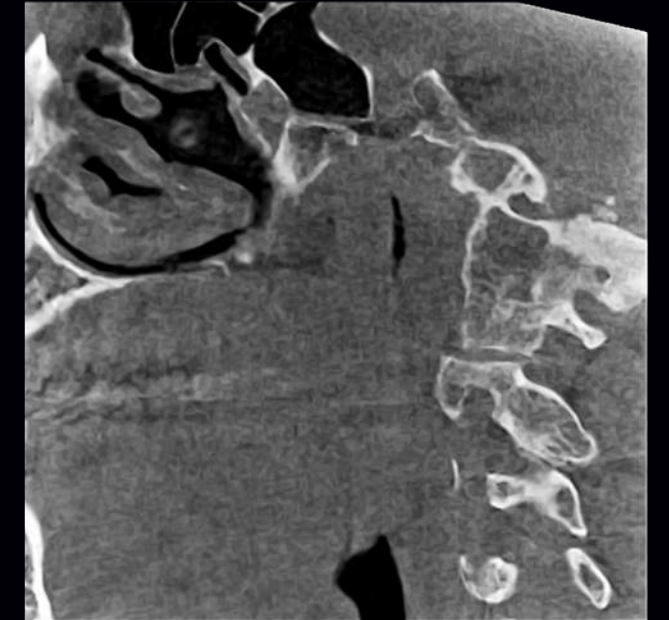DVT • multiplanare Ansicht 



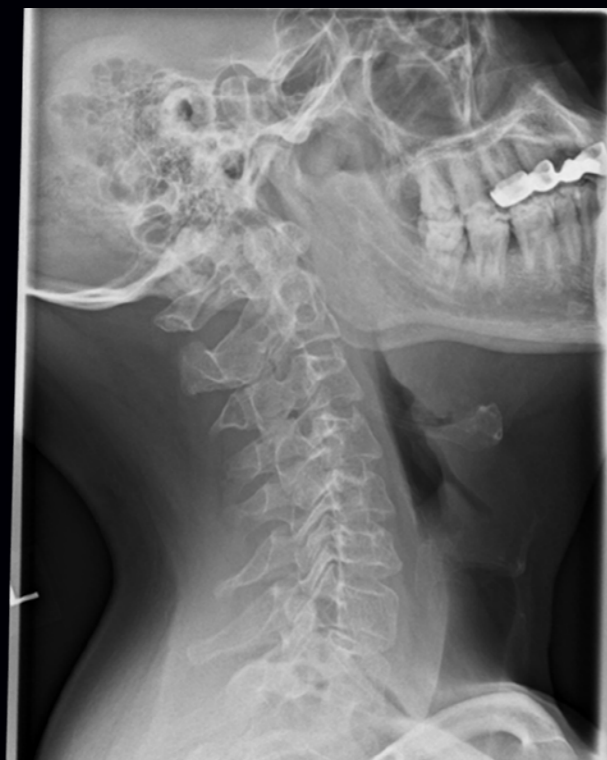2-D · Koronale Ebene



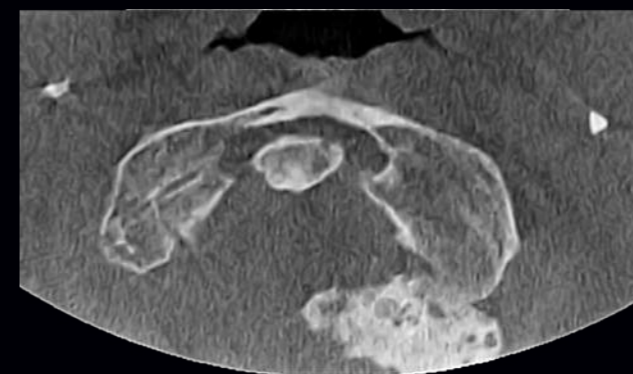
Koronaler Schnitt



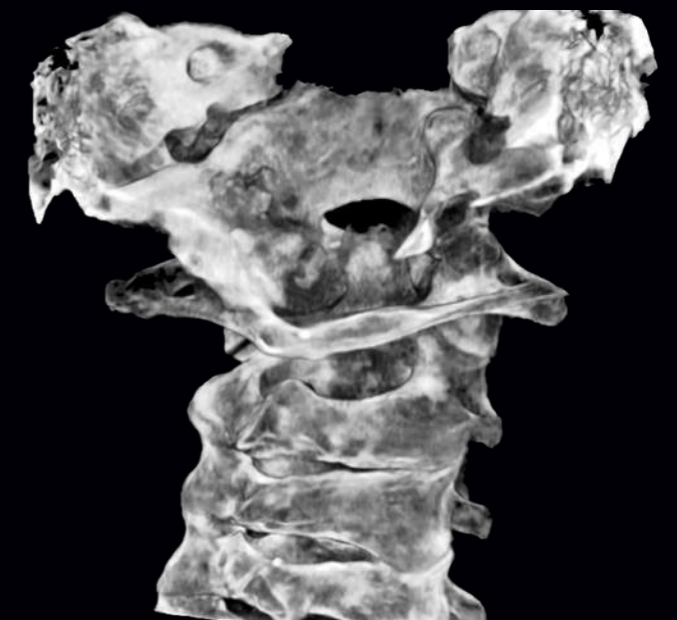Sagittaler Schnitt



2-D · Sagittale Ebene



Axialer Schnitt



3-D-Rekonstruktion